CHIRURGIA

La "Corona Mortis" del ginecologo

La corona mortis è classicamente definita come l'anastomosi vascolare arteriosa e/o venosa tra l'arteria otturatoria e l'arteria iliaca esterna (più comunemente l'arteria epigastrica inferiore) ovvero una connessione vascolare tra l'otturatore e il sistema iliaco esterno. [1,2].

IL NOME "CORONA MORTIS" o corona della morte testimonia l'importanza di questa caratteristica, poiché se lesionata accidentalmente può verificarsi un'emorragia significativa perché è difficile ottenere la successiva emostasi. [2,3] Oltre a corona mortis venosa, alcuni autori hanno utilizzato per riferirsi alla corona mortis alcuni termini come vena otturatoria accessoria, arteria otturatoria aberrante, arteria otturatoria con origine anomala dall'arteria iliaca esterna. [9].
Interessanti anomalie nell'origine e nel decorso delle principali arterie degli arti inferiori furono per lungo tempo oggetto dell'attenzione di anatomisti e chirurghi.
Non esistono altre arterie dello stesso calibro aventi un'origine così variabile come quella dell'arteria otturatoria [5].
Come osservato in letteratura sugli studi su cadaveri, la corona mortis venosa è solitamente presente con una frequenza maggiore rispetto a quella arteriosa, quindi la sua importanza deve essere identificata per prevenire il sanguinamento, che è difficile da controllare se si retrae nel bacino. [11]
La corona mortis può essere arteriosa, venosa o entrambe, ma di solito è considerato arterioso. Questi vasi anastomotici attraversano il ramo pubico superiore e il legamento lacunare vicino all'anello femorale; quindi, la loro presenza inaspettata può diventare motivo di grande preoccupazione per il chirurgo ortopedico, l'urologo, il ginecologo e il chirurgo generale, ognuno dei quali può eseguire interventi chirurgici in quest'area. [4] Fondamentale conoscere le caratteristiche anatomiche della corona mortis durante la linfoadenectomia pelvica sistematica per procedure oncologiche ginecologiche.
Per esporre la corona mortis è necessario sviluppare lo spazio paravescicale: viene praticata un'incisione nel legamento largo lateralmente e parallelamente al legamento infundibulo pelvico dopo aver sezionato il legamento rotondo.
L'arteria vescicale superiore è il primo punto di riferimento chirurgico nella dissezione pelvica. Retrarlo medialmente consente di aprire lo spazio paravescicale e liberare la parete pelvica. Ciò espone i vasi iliaci esterni. Prima della dissezione, è necessario identificare i principali punti di riferimento vascolari, compresi i vasi iliaci comuni, esterni e interni.
Utilizzando pinza, forbici e sonda di irrigazione-aspirazione viene creato lo spazio paravescicale. Questo è delimitato medialmente dall'arteria ipogastrica obliterata, dalla vescica e dalla vagina e lateralmente dalla parete pelvica.

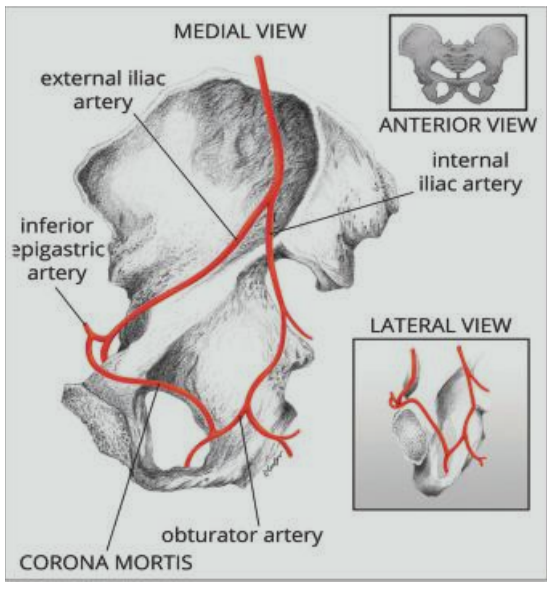

Sviluppando lo spazio para vescicale avascolare aiuta a identificare il nervo e i vasi otturatori e i vasi pelvici. L'arteria ipogastrica obliterata e la vena iliaca esterna sono punti di riferimento importanti per raggiungere lo spazio paravescicale. Con una dissezione smussa e acuta si sviluppano gli spazi lateralmente all'arteria ipogastrica e medialmente alla vena iliaca esterna e al muscolo otturatore interno. L'elettrocoagulazione non dovrebbe essere necessaria poiché questo spazio è generalmente avascolare [5].
La connessione vascolare tra l'otturatore e il sistema iliaco esterno è riscontrabile in corso di linfoadenectomia pelvica nel 50% delle pelvi, più frequentemente sono anastomosi venose (40%), seguite da vasi venosi e arteriosi (20%) raramente la connessione e è solo arteriosa (2%). Come eseguire l'emostasi è ben noto ai chirurghi ortopedici ma probabilmente meno noto ai chirurghi ginecologici ad eccezione di quelli uroginecologici che hanno esperienza con la procedura di Burch. [6].
La conoscenza dell'anatomia accurata dello spazio retroperitoneale e della corona mortis offre il grande vantaggio di diminuire l'incidenza delle complicanze chirurgiche e migliorare i risultati degli interventi.

ANTONIO PELLEGRINO
Direttore U.O.C. di Ostetricia e Ginecologia Dipartimento Materno-Infantile- Dipartimento innovazione tecnologiche e chirurgia robotica
Ospedale "A. Manzoni" ASST Lecco

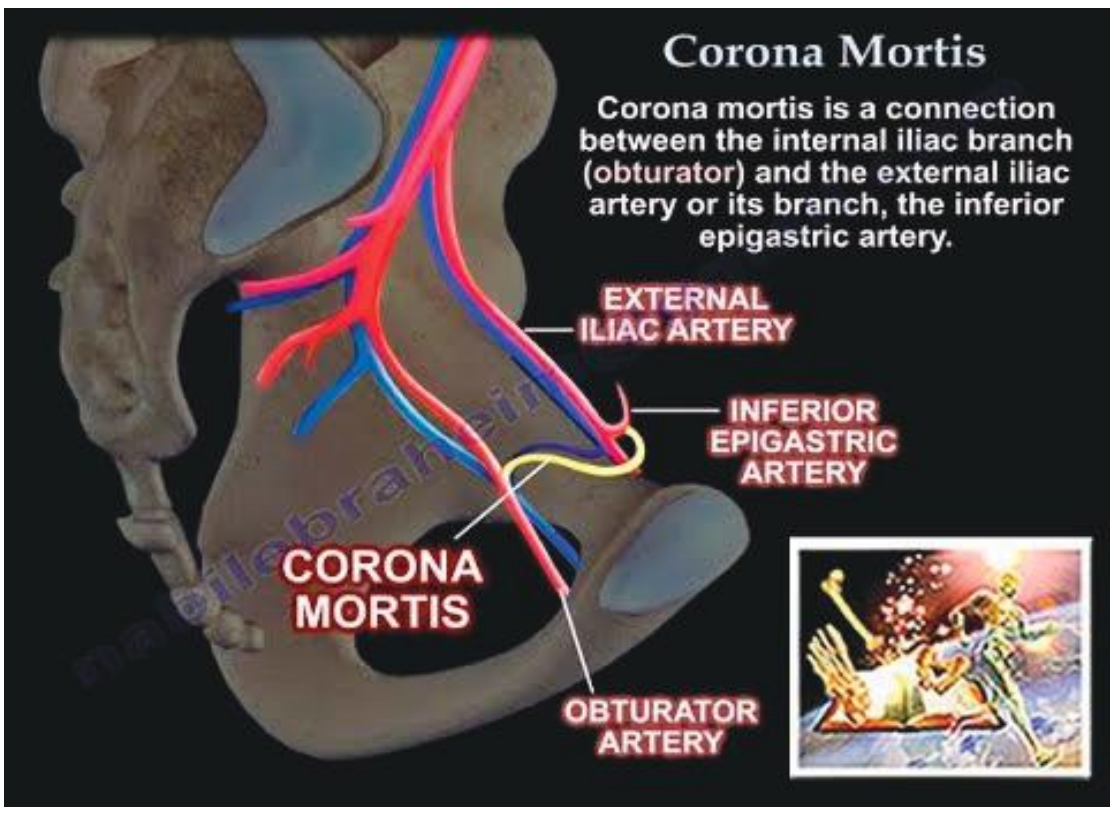

PER SAPERNE DI PIÙ

1. Berberoflu M, Uz A, Ozmen MM et al (2001) Corona mortis: an anatomic study in seven cadavers and an endoscopic study in 28 patients. Surg Endosc 15:72–75
2. Darmanis S, Lewis A, Mansoor A, Bircher M (2007) Corona mortis: an anatomical study with clinical implications in approaches to the pelvis and acetabulum. Clin Anat 20:433–439
3. Ebraheim NA, Liu J, Lee AH et al (2008) Obturator artery disruption associated with acetabular fracture: a case study and anatomy review. Inj Extra 39:44–46
4. Hong HX, Pan ZJ, Chen X, Huang ZJ (2004) An anatomical study of corona mortis and its clinical signiWcance. Chin J Traumatol 7:165–169
5. Kumar D, Rath G (2007) Anomalous origin of oburator artery from the internal iliac artery. Int J Morphol 25:639–641
6. Larsson PG, Teleman P, Persson (2010) A serious complication with injury of the corona mortis with the TVT-Secur procedure
7. Nezhat F., Pejovic T., Laparoscopic Lymphadenectomy in gynecologic oncology 32: 407 – 414, in: Pasic P., Levine R.L., (2007) A pratical manual of laparoscopic and minimally invsive gynecology
8. Okcu G, Erkan S, Yercan HS, Ozic U (2004) The incidence and location of corona mortis: a study on 75 cadavers. Acta Orthop Scand 75:53–55
9. Rusu MC et al., (2010), Anatomical consideration on the corona mortis. Surg.Radiol. Anat. 32: 17 – 24
10. Sañudo JR, Roig M, Rodriguez A et al (1993) Rare origin of the obturator, inferior epigastric and medial circumflex femoral arteries from a common trunk. J Anat 183:161–163
11. Sarikcioglu L, Sindel M, Akyildiz F, Gur S (2003) Anastomotic vessels in the retropubic region: corona mortis. Folia Morphol (W arsz) 62:179–182