MIOMI UTERINI

Le novità terapeutiche

Epidemiologia
I fibromi uterini sono i tumori benigni più comuni nel sesso femminile e colpiscono fino al 70% delle donne in età riproduttiva. A causa della loro natura spesso asintomatica, il 30% dei miomi viene diagnosticato incidentalmente in corso di esame strumentale di imaging e un'alta percentuale dei fibromi, invece, rimane non diagnosticata determinando una sottostima della loro reale prevalenza (Centini et al., 2024).

MANIFESTAZIONI CLINICHE

I sintomi più comuni sono il sanguinamento uterino anomalo (AUB), "heavy menstrual bleeding" (HMB), il dolore pelvico cronico, il senso di ingombro e pesantezza pelvica, disturbi urinari o intestinali per fenomeni compressivi, l'infertilità o complicanze ostetriche (Vannuccini et al., 2024). Tale sintomatologia tende a peggiorare in maniera variabile la qualità di vita della donna.

TRATTAMENTO

La fibromatosi uterina necessita di un trattamento solo nel caso in cui sia presente una sintomatologia. La scelta della terapia dipende da numerosi fattori: localizzazione, numero e dimensioni dei fibromi, età della paziente, desiderio riproduttivo, patologie concomitanti, eventuali precedenti fallimenti terapeutici. Sebbene il trattamento medico costituisca la prima linea di trattamento della fibromatosi uterina, il trattamento chirurgico - in termini di miomectomie e isterectomie - resta quello più utilizzato in tutto il mondo. Tuttavia, il 79% delle donne con miomi sintomatici preferisce approcci conservativi e il 65% delle donne con età inferiore a 40 anni preferisce metodi che garantiscono la preservazione della fertilità (Borah et al., 2013; Miller & Osman, 2019a).
Scopo di questo breve articolo è quello di concentrarci sulle novità terapeutiche alternative o propedeutiche alla chirurgia rappresentate da terapia medica (nuovi antagonisti del GnRH con o senza add back therapy, epigallocatechina gallato) e tecniche minimamente invasive (embolizzazione delle arterie uterine, termoablazione con ultrasuoni focalizzati ad alta intensità guidata da ecografia o risonanza magnetica nucleare, termoablazione con radiofrequenze/microonde, elettroporazione irreversibile).

TERAPIA MEDICA

Solitamente, la terapia medica è il primo approccio per gestire fibromi sintomatici o viene utilizzata come ponte per rimandare l'approccio chirurgico in un secondo tempo. Le tipologie di farmaci utilizzati sono farmaci non ormonali o ormonali. Tra i non ormonali vengono impiegati FANS e acido tranexamico con la finalità di ridurre l'entità del sanguinamento e il dolore. I farmaci ormonali comprendono contraccettivi orali estroprogestinici o progestinici e dispositivi intrauterini rilascianti levonorgestrel, che agiscono sull'endometrio determinandone atrofia; agonisti o antagonisti orali del GnRH che, inibendo i recettori ipofisari del GnRH hanno effetti sia sull'endometrio che direttamente sui fibromi uterini; modulatori selettivi del recettore del progesterone (ulipristal-acetato UPA) attivi sia sull'endometrio che sui fibromi uterini, il cui utilizzo è però stato fortemente ridimensionato dal 2018 per il rischio di grave danno epatico potenzialmente indotto dal farmaco (FIGURA 1) (Vannuccini et al., 2024). L'attenzione negli ulti anni si è rivolta principalmente all'uso degli antagonisti del GnRH, che sembrano essere promettenti nella gestione a lungo termine delle pazienti, in quanto non hanno l'effetto "flare-up" tipico degli agonisti del GnRH e, se associati ad "add-back therapy", bypassano la problematica della demineralizzazione ossea indotta dagli agonisti del GnRH (che possono portare alla perdita fino al 6% di densità minerale ossea se usati per più di sei mesi) e tutti gli altri effetti correlati all'ipoestrogenismo (Al-Hendy et al., 2017; Ali et al., 2023; Schlaff et al., 2020).

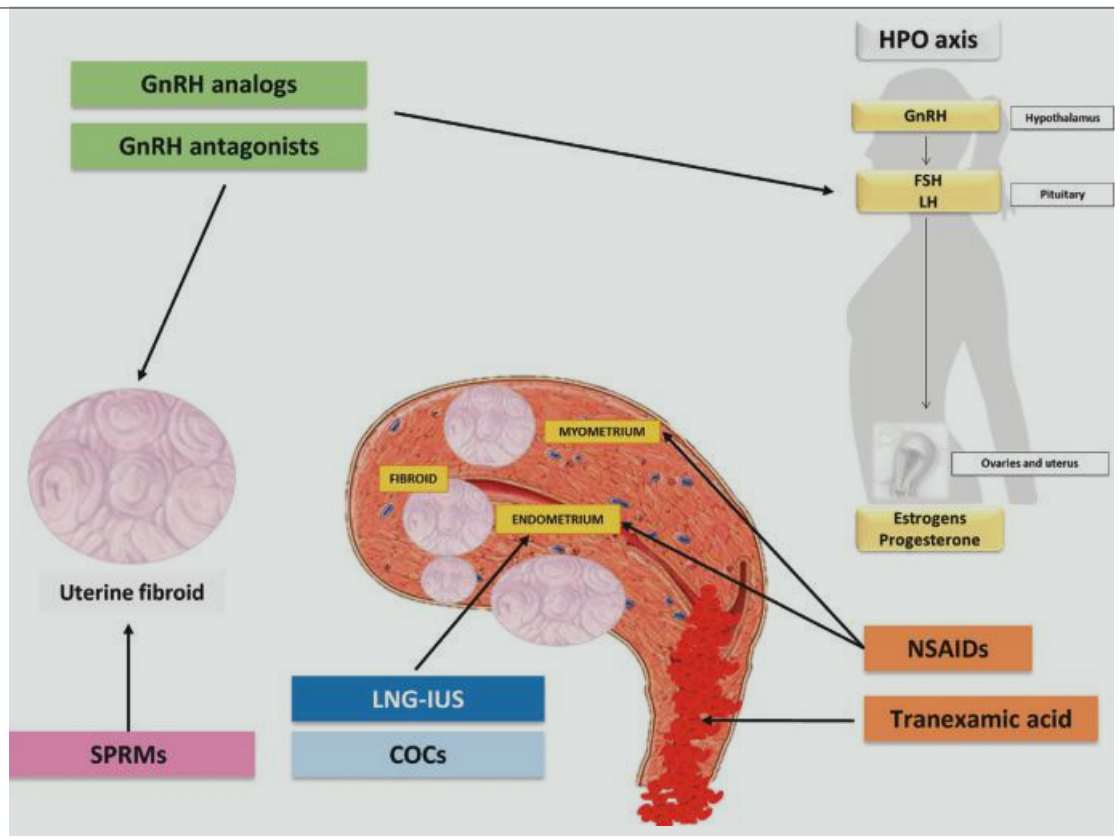

FIGURA 1
Vannuccini et al., 2024

Gli antagonisti del GnRH (Elagolix, Relugolix, Linzagolix) legano in modo competitivo i recettori del GnRH causando un'immediata soppressione del rilascio di FSH, comportando uno stato immediato di menopausa reversibile. Rispetto agli agonisti hanno il vantaggio di essere formulati in capsule o compresse da somministrare quotidianamente per via orale.
Elagolix in combinazione con estradiolo e noretisterone è stato approvato nel 2020 per il trattamento delI' "heavy menstrual bleeding" correlato a fibromatosi per un periodo massimo di 24 mesi. È formulato in due capsule: la prima elagolix 300 mg in associazione a estradiolo 1 mg e noretisterone 0.5 mg da assumere al mattino e la seconda di elagolix 300 mg da assumere la sera. Elagolix combinato con "add-back" ha dimostrato una sostanziale riduzione delle perdite ematiche mestruali rispetto al basale (circa 85% delle partecipanti) e un aumento del livello di emoglobina di > 2 g/dl a 6 mesi rispetto al placebo. Inoltre, più del 50% delle pazienti ha sperimentano amenorrea a 12 mesi. (Schlaff et al., 2020).
Relugolix in combinazione con la stessa terapia "add-back" (estradiolo e noretisterone) è stato approvato nel 2021 con la stessa indicazione dell'Elagolix. La formulazione è un'unica capsula di Relugolix 40 mg con estradiolo 1 mg e noretisterone 0.5 mg in un'unica dose giornaliera. Gli studi LIBERTY 1 e 2 hanno dimostrato che la terapia con Relugolix e "add-back therapy" ha determinato una riduzione del 50% delle perdite ematiche al primo ciclo di trattamento, ulteriore diminuzione fino all'80% dopo 8 settimane di trattamento, costantemente ridotte del 90% dopo 52 settimane di trattamento; inoltre delle pazienti trattate, il 70% ha sperimentato amenorrea (Al-Hendy et al., 2023). La terapia ha determinato anche un aumento dei livelli di emoglobina, una lieve diminuzione volumetrica dei fibromi ed è stata ben tollerata, con pochi effetti collaterali.
Linzagolix è stato approvato per le pazienti in età fertile con sintomi moderati-gravi nel 2022 ed è disponibile in compresse da 100 o 200 mg da somministrare una sola volta al giorno. È stato studiato sia in associazione che senza "add-back therapy" (estradiolo 1 mg e noretisterone 0.5 mg). La dose più bassa di 100 mg causa una soppressione parziale dell'asse ipotalamo-ipofisi-ovaio, mentre quella più alta 200 mg induce una soppressione completa. È stato dimostrato che il tasso di riduzione delle perdite ematiche mestruali dopo 24 settimane di trattamento con Linzagolix e "add-back therapy" è stato superiore al 75%. Nei casi in cui l' "add-back therapy" non sia indicata, si può somministrare una compressa di 100 mg di Linzagolix in monoterapia per il trattamento a lungo termine. In alternativa, un dosaggio elevato di 200 mg in monoterapia potrebbe essere un'opzione quando l'obiettivo principale è la cessazione del sanguinamento e la correzione dell'anemia (Donnez et al., 2022; Keam, 2022).
Tra le novità terapeutiche si collocano anche dei complementi dietetici, in particolare è stato studiato l'effetto della epigallocatechina gallato (EGCG), una molecola appartenente alla famiglia dei polifenoli, che si trova in alte concentrazioni soprattutto nel tè verde, nota per le sue proprietà antiossidanti, antinfiammatorie e antitumorali. Diversi studi preclinici (su animali o in vitro) e alcuni trial clinici hanno suggerito che l'EGCG possa inibire la proliferazione cellulare, indurre apoptosi, influenzare l'espressione dei recettori ormonali nei fibromi e ridurre la fibrosi e la produzione di matrice extracellulare, che contribuiscono alla crescita dei fibromi. I benefici maggiori sono stati osservati quando l'EGCG era associata alla somministrazione di vitamina D, che sembrerebbe anche da sola inibire la proliferazione cellulare e stimolare l'apoptosi. Tuttavia sono necessari ulteriori studi per formulare raccomandazioni specifiche su questo argomento (Włodarczyk et al., 2024).

SERGIO SCHETTINI
Direttore Dipartimento Interaziendale Materno Infantile AOR San Carlo Potenza

CARLA SANTARSIERO*

LUCIA BOCHICCHIO*
**Dirigente medico della Uoc di Ostetricia e Ginecologia Azienda Ospedaliera San Carlo Potenza*

TECNICHE MININVASIVE

Per le pazienti che desiderano preservare l'utero, oltre alla miomectomia laparoscopica, laparotomica e isteroscopica, sono disponibili diversi trattamenti mininvasivi.
L'embolizzazione delle arterie uterine (UAE) è una tecnica di radiologia interventistica che ha lo scopo di ridurre l'apporto di sangue al fibroma attraverso l'utilizzo di materiale embolizzante sotto guida fluoroscopica, determinando una riduzione volumetrica del fibroma. Alcuni studi riportano una significativa riduzione del volume dei fibromi, che varia dal 42% all'83%, con un tasso di successo tecnico del 96.2% (Goodwin et al., 2008). Sono stati descritti i possibili rischi della tecnica: riduzione della perfusione ovarica per diffusione di particelle di embolizzazione attraverso i vasi ovarici con conseguente riduzione della riserva ovarica fino a insufficienza ovarica e atrofia dell'endometrio, necrosi vascolare acuta che può portare anche a isterectomia e rischio di reintervento. Rispetto alla miomectomia, l'embolizzazione delle arterie uterine è associata ad una degenza ospedaliera più breve e a un ritorno precoce alle normali attività quotidiane. Le preoccupazioni relative ad un possibile effetto sulla funzione ovarica hanno portato a raccomandazioni contro l'uso dell'UAE nelle donne che pianificano una gravidanza; tuttavia, i risultati di una meta-analisi del 2020 hanno suggerito che non vi sia un effetto sulla riserva ovarica (El Shamy et al., 2020) e un recentissimo studio di coorte retrospettivo riporta che il 58.7% delle pazienti sottoposte a UAE con desiderio di maternità ha ottenuto la gravidanza entro 32 mesi, con una "loss rate" del 13.6% (Rainato et al., 2024).
La termoablazione con ultrasuoni focalizzati ad alta intensità (HIFU), guidata da ecografia o risonanza magnetica nucleare permette di colpire selettivamente il fibroma attraverso gli ultrasuoni generando calore e quindi necrosi coagulativa della lesione bersaglio. I primi studi a riguardo non raccomandavano l'utilizzo di questa tecnica nelle donne desiderose di preservazione della fertilità. Infatti, condizioni come infezioni e aderenze nella cavità uterina dopo l'ablazione HIFU possono aumentare il rischio di infertilità. Inoltre, il trauma derivante dall'ablazione sull'endometrio e la conseguente formazione di tessuto cicatriziale potrebbero portare ad anomalie della placentazione quali placenta accreta e increta, aumentando il rischio di rottura dell'utero. Gli esiti cicatriziali dopo HIFU potrebbero anche influire sulle contrazioni uterine, aumentando significativamente il rischio di emorragia post-partum (Ji et al., 2017).
Alcuni studi più recenti forniscono dati più rassicuranti sugli outcomes riproduttivi confrontando HIFU e chirurgia convenzionale, non mostrando differenze significative tra i due approcci di trattamento e anzi, mostrando per l'HIFU un decorso migliore post intervento e un tempo minore per l'ottenimento della gravidanza rispetto alla chirurgia convenzionale (Jeng et al., 2020; Recker et al., 2021; Wu et al., 2020). Questa tipologia di trattamento richiede tempo e l'effetto è spesso limitato dalle dimensioni e dalla posizione della lesione, poiché lungo la via di propagazione degli ultrasuoni si verifica una significativa attenuazione dell'energia.
La termoablazione con radiofrequenze (RFA) ha invece il vantaggio di integrare in tempo reale nello stesso dispositivo l'erogazione di energia e l'imaging, utilizzando una corrente elettrica alternata ad alta frequenza (400 KHz) per produrre energia termica fino a raggiungere temperature di 65°C. Analogamente all'HIFU la RFA è efficace soltanto nei miomi di piccole dimensioni (<7,5cm3) perché con l'aumentare dell'impedenza vengono limitate sia l'ulteriore propagazione di energia elettrica nel tessuto che le temperature che possono

MIOMI UTERINI

essere raggiunte nella zona di ablazione(Cho et al., 2008). Pur non essendoci molti studi che ne indagano la sicurezza, efficacia e outcomes riproduttivi, i dati a disposizione sembrerebbero confermare una riduzione clinicamente significativa sulla sintomatologia, nessun evento avverso e reintervento inferiore all'1% (Miller & Osman, 2019b; Römer et al., 2022).

L'ablazione a microonde (MWA) prevede il posizionamento dell'elettrodo ablativo direttamente nella lesione bersaglio per via percutanea o transcervicale sotto guida ecografica, in questo modo si utilizza il campo elettromagnetico delle microonde per determinare rotazione delle molecole d'acqua nel tessuto che portano ad attrito e riscaldamento inducendo necrosi del tessuto. Questa tecnica è stata già ampiamente utilizzata nel trattamento di tumori solidi del fegato, delle ghiandole surrenaliche, della tiroide e di altri organi. Rispetto all'HIFU e alla RFA, la MWA presenta diversi vantaggi: la temperatura raggiunta rimane più elevata e costante nel tessuto per un tempo più lungo rispetto alle altre tecniche, il tempo della procedura è quindi inferiore, grazie alla maggiore penetrazione dei tessuti può colpire fibromi di dimensioni maggiori o situati in profondità, con un effetto dissipatore minimo, il dolore durante la procedura è minore (Liu et al., 2021).

Tutte le tecniche citate sono tecniche termoablative che inducono temperature superiori ai 60°C, considerate immediatamente letali per le cellule e inoltre, si diffondono in molteplici direzioni causando danni alle strutture circostanti con conseguenti lesioni cutanee, intestinali, vescicali, nervose, vascolari o altre complicazioni. Fondamentale è la valutazione del rischio di danno endometriale legato alle elevate temperature e alla durata. Inoltre, non tutti i fibromi uterini possono essere completamente trattati con ablazione, non solo per il timore di causare danni all'endometrio, ma anche per la possibilità che i di fibromi uterini aumentino di volume o che vadano incontro a degenerazione durante l'inizio o la metà della gravidanza dopo il trattamento termoablativo comportando una distorsione della cavità uterina e compromissione della capacità contrattile (Chen et al., 2025).

Tra le tecniche mininvasive ablative non termiche bisogna menzionare l'elettroporazione irreversibile (IRE), che sembra essere un'alternativa promettente per il trattamento dei tumori solidi. Attualmente è studiata principalmente nel tumore pancreatico e non esistono ancora lavori che hanno come oggetto di studio i tumori ginecologici. A differenza dell'ablazione termica, l'IRE non genera temperatura elevate durante il trattamento riducendo così al minimo i rischi del danno termico sulle strutture circostanti in quanto questa tecnica utilizza impulsi elettrici ad alta tensione per distruggere le cellule della lesione bersaglio tramite la creazione di fori permanenti (nanopori) nella membrana cellulare, causando la morte cellulare (Wong, 2023).

Ci sono pochi studi di comparazione delle diverse tecniche, analizzando i principali outcomes possiamo concludere che la riduzione volumetrica dei miomi con conseguente miglioramento della sintomatologia (HMB, AUB, dolore pelvico) a sei mesi dal trattamento è paragonabile tra le varie tecniche: UAE 54% (Taheri et al., 2019), RFA 55% (Bradley et al., 2019), HIFU 52.4% (Taheri et al., 2019) e MWA 65.8% (Q.-Y. Li et al., 2022).

Più complicato e, probabilmente più interessante, resta stabilire l'impatto che queste metodiche

hanno sulla fertilità in termini di "pregnancy rate" (PR), "live birth rate"(LBR) e "miscarriage rate" (MR). La letteratura è ancora povera di studi che hanno come obiettivo primario quello di analizzare questi aspetti.

La meta-analisi di Li e colleghi del 2023 (F. Li et al., 2023) ha confrontato tre trattamenti mininvasivi dei fibromi uterini (HIFU, miomectomia e UAE) concludendo che le tre metodiche hanno PR comparabili e che quindi l'HIFU o la UAE possono essere una modalità alternativa di fertility sparing nelle donne con età superiore ai 40 anni.

Recentemente è stata pubblicata una review sistematica e meta analisi (Chen et al., 2025) che paragonando HIFU e miomectomia conclude sostenendo che sebbene l'HIFU possa essere una modalità di trattamento non invasiva per fibromi uterini, è stato riscontrato un tasso di gravidanza e un LBR significativamente inferiori, così come il tasso di aborto, rispetto alla miomectomia, contraddicendo la conclusione della precedente metanalisi e sottolineando che questa tipologia di studio deve essere eseguita con accurata selezione dei lavori che considerino la classificazione dei fibromi uterini, l'anamnesi riproduttiva e l'anamnesi ostetrica delle pazienti.

CONCLUSIONI

LA GESTIONE DELLA SINTOMAtologia correlata ai fibromi uterini richiede una strategia personalizzata e condivisa sulla base dell'anamnesi della paziente, delle caratteristiche del fibroma (sede, dimensioni, presenza di molteplici fibromi o associazione con altre patologie come l'adenomiosi), delle preferenze della donna e dei suoi desideri riproduttivi. Idealmente, l'obiettivo finale dovrebbe essere quello di alleviare la sintomatologia preservando l'utero e quindi ridurre al minimo il numero di interventi chirurgici demolitivi. Le nuove terapie mediche devono essere integrate nella nostra pratica clinica in quanto efficaci, sicure e supportate da una buona compliance della paziente. I trattamenti di ablazione termica richiedono ulteriori studi clinici comparativi e randomizzati per convalidarne l'efficacia e la sicurezza soprattutto in termini di trattamenti "fertility sparing". Per la tecnologia IRE, dovremo attendere ulteriori risultati della sua applicazione nell'ambito dell'oncologia prima di trattare i fibromi uterini.

PER SAPERNE DI PIÙ

Al-Hendy, A., Myers, E., & Stewart, E. (2017). Uterine Fibroids: Burden and Unmet Medical Need. *Seminars in Reproductive Medicine*, *35*(06), 473–480. https://doi.org/10.1055/s-0037-1607264

Al-Hendy, A., Venturella, R., Arjona Ferreira, J. C., Li, Y., Soulban, G., Wagman, R. B., & Lukes, A. S. (2023). LIBERTY randomized withdrawal study: relugolix combination therapy for heavy menstrual bleeding associated with uterine fibroids. *American Journal of Obstetrics and Gynecology*, *229*(6), 662.e1-662.e25. https://doi.org/10.1016/j.ajog.2023.08.030

Ali, M., Bariani, M. V., Vafaei, S., Omran, M. M., Yang, Q., Madueke-Laveaux, O. S., & Al-Hendy, A. (2023). Prevention of uterine fibroids: Molecular mechanisms and potential clinical application. *Journal of Endometriosis and Uterine Disorders*, *1*, 100018. https://doi.org/10.1016/j.jeud.2023.100018

Borah, B. J., Nicholson, W. K., Bradley, L., & Stewart, E. A. (2013). The impact of uterine leiomyomas: a national survey of affected women. *American Journal of Obstetrics and Gynecology*, *209*(4), 319.e1-319.e20. https://doi.org/10.1016/j.ajog.2013.07.017

Bradley, L. D., Pasic, R. P., & Miller, L. E. (2019). Clinical Performance of Radiofrequency Ablation for Treatment of Uterine Fibroids: Systematic Review and Meta-Analysis of Prospective Studies. *Journal of Laparoendoscopic & Advanced Surgical Techniques*, *29*(12), 1507–1517. https://doi.org/10.1089/lap.2019.0550

Centini, G., Cannoni, A., Ginetti, A., Colombi, I., Giorgi, M., Schettini, G., Martire, F. G., Lazzeri, L., & Zupi, E. (2024). Tailoring the Diagnostic Pathway for Medical and Surgical Treatment of Uterine Fibroids: A Narrative Review. In *Diagnostics* (Vol. 14, Issue 18). Multidisciplinary Digital Publishing Institute (MDPI). https://doi.org/10.3390/diagnostics14182046

Chen, Y., Yi, J., Lin, S., Xie, X., Liu, X., & Guo, S.-W. (2025). Reproductive outcomes of high-intensity focused ultrasound ablation and myomectomy for uterine fibroids: a systematic review and meta-analysis. *Reproductive BioMedicine Online*, *50*(1), 104436. https://doi.org/10.1016/j.rbmo.2024.104436

Cho, H. H., Kim, J. H., & Kim, M. R. (2008). Transvaginal radiofrequency thermal ablation: A day care approach to symptomatic uterine myomas. *Australian and New Zealand Journal of Obstetrics and Gynaecology*, *48*(3), 296–301. https://doi.org/10.1111/j.1479-828X.2008.00855.x

Donnez, J., Taylor, H. S., Stewart, E. A., Bradley, L., Marsh, E., Archer, D., Al-Hendy, A., Petraglia, F., Watts, N., Gotteland, J.-P., Bestel, E., Terrill, P., Loumaye, E., Humberstone, A., & Garner, E. (2022). Linzagolix with and without hormonal add-back therapy for the treatment of symptomatic uterine fibroids: two randomised, placebo-controlled, phase 3 trials. *The Lancet*, *400*(10356), 896–907. https://doi.org/10.1016/S0140-6736(22)01475-1

El Shamy, T., Amer, S. A. K., Mohamed, A. A., James, C., & Jayaprakasan, K. (2020). The impact of uterine artery embolization on ovarian reserve: A systematic review and meta analysis. *Acta Obstetricia et Gynecologica Scandinavica*, *99*(1), 16–23. https://doi.org/10.1111/aogs.13698

Goodwin, S. C., Spies, J. B., Worthington-Kirsch, R., Peterson, E., Pron, G., Li, S., & Myers, E. R. (2008). Uterine Artery Embolization for Treatment of Leiomyomata. *Obstetrics & Gynecology*, *111*(1), 22–33. https://doi.org/10.1097/01.AOG.0000296526.71749.c9

Jeng, C.-J., Long, C.-Y., & Chuang, L. T. (2020). Comparison of magnetic resonance-guided high-intensity focused ultrasound with uterine artery embolization for the treatment of uterine myoma: A systematic literature review and meta-analysis. *Taiwanese Journal of Obstetrics and Gynecology*, *59*(5), 691–697. https://doi.org/10.1016/j.tjog.2020.07.012

Ji, Y., Hu, K., Zhang, Y., Gu, L., Zhu, J., Zhu, L., Zhu, Y., & Zhao, H. (2017). High-intensity focused ultrasound (HIFU) treatment for uterine fibroids: a meta-analysis. *Archives of Gynecology and Obstetrics*, *296*(6), 1181–1188. https://doi.org/10.1007/s00404-017-4548-9

Keam, S. J. (2022). Linzagolix: First Approval. *Drugs*, *82*(12), 1317–1325. https://doi.org/10.1007/s40265-022-01753-9

Li, F., Chen, J., Yin, L., Zeng, D., Wang, L., Tao, H., Wu, X., Wei, F., Xu, F., Shi, Q., Lin, Z., & Wang, Z. (2023). HIFU as an alternative modality for patients with uterine fibroids who require fertility-sparing treatment. *International Journal of Hyperthermia*, *40*(1). https://doi.org/10.1080/02656736.2022.2155077

Li, Q.-Y., Li, X.-L., Deng, E.-Y., Yu, S.-Y., Sun, L.-P., Zhang, H.-L., Zhu, J.-E., Li, J.-X., & Xu, H.-X. (2022). Ultrasound-guided percutaneous microwave ablation for uterine fibroids: mid-term local treatment efficiency and associated influencing factors. *The British Journal of Radiology*, *95*(1137). https://doi.org/10.1259/bjr.20220039

Liu, L., Wang, T., & Lei, B. (2021). Ultrasound-guided Microwave Ablation in the Management of Symptomatic Uterine Myomas: A Systematic Review and Meta-analysis. *Journal of Minimally Invasive Gynecology*, *28*(12), 1982–1992. https://doi.org/10.1016/j.jmig.2021.06.020

Miller, C. E., & Osman, K. M. (2019a). Transcervical Radiofrequency Ablation of Symptomatic Uterine Fibroids: 2-Year Results of the SONATA Pivotal Trial. *Journal of Gynecologic Surgery*, *35*(6), 345–349. https://doi.org/10.1089/gyn.2019.0012

Miller, C. E., & Osman, K. M. (2019b). Transcervical Radiofrequency Ablation of Symptomatic Uterine Fibroids: 2-Year Results of the SONATA Pivotal Trial. *Journal of Gynecologic Surgery*, *35*(6), 345–349. https://doi.org/10.1089/gyn.2019.0012

Rainato, G. S., Silva, M. A. e, Melo, J. A. F. V. de, Gripp, F. J., Soares, G. S.,

SEGUE A PAGINA 20